Adenopatías cervicales

J.-J. Pessey, X. Rose, S. Vergez

Las adenopatías cervicales pueden estar relacionadas con muchas etiologías e inscribirse en un contexto general (infección, enfermedades hematológicas) o en el del tratamiento de un cáncer de las vías aerodigestivas superiores, identificado o no (adenopatía predominante). En todos los casos, se deben tener en cuenta el terreno de predisposición y las condiciones de aparición. La exploración física, sobre todo la exploración otorrinolaringológica (ORL) es fundamental, ya que permite orientar mejor las exploraciones complementarias. Entre ellas, se debe insistir en la utilidad de la ecografía. La tomografía computarizada (TC) y la resonancia magnética (RM) pueden ser de gran utilidad para el diagnóstico de las adenopatías malignas. La tomografía por emisión de positrones (PET) puede aportar elementos útiles, y la punción-aspiración con aguja fina permite en la mayoría de las ocasiones un diagnóstico preciso. En la actualidad, el conjunto de estos métodos hace que sea bastante infrecuente tener que recurrir a una cervicotomía exploradora. Existen tumefacciones cervicales no ganglionares, cuya identificación se basa primero en su localización. Entre las causas infecciosas, la tuberculosis conserva un lugar destacado, sobre todo en poblaciones de emigrantes, así como en los pacientes infectados por el virus de la inmunodeficiencia humana (VIH). Otras infecciones pueden sospecharse en función del contexto (micobacterias atípicas, enfermedades por arañazo de gato, etc.), sin olvidar las adenopatías que aparecen en la infección por el VIH. Las adenopatías de origen hematológico se relacionan sobre todo con los linfomas Hodgkin o no Hodgkin. La punción-aspiración con aguja fina y la linfadenectomía con estudio histológico e inmunohistoquímico permiten el diagnóstico y la tipificación. Es indispensable realizar un estudio de extensión antes de comenzar el tratamiento, que consiste sobre todo en la quimioterapia. Las adenopatías cervicales metastásicas plantean el doble problema de la demostración del cáncer primario, cuando éste no se conoce, y de la actitud terapéutica, que debe consistir en el tratamiento del tumor primario (o de los sitios potenciales) y de las metástasis ganglionares. La cirugía y la radioterapia siguen siendo los elementos esenciales del tratamiento, incluso aunque la quimioterapia se asocia cada vez más, según diversas formas. Las modalidades terapéuticas deben plantearse según las circunstancias: estadio ganglionar, tumor primario, etcétera.

© 2009 *Elsevier Masson SAS. Todos los derechos reservados.*

Plan

- **Introducción** 1
- **Diagnóstico positivo** 2
  - Anamnesis 2
  - Exploración física 2
  - Pruebas complementarias 2
  - Cervicotomía exploradora 3
- **Diagnóstico diferencial** 3
  - Tumefacciones cervicales mediales 4
  - Tumefacciones submandibulares 4
  - Tumefacciones laterocervicales 4
- **Diagnóstico etiológico** 4
  - Adenopatías cervicales de origen infeccioso 4
  - Adenopatías cervicales de origen hematológico 7
  - Adenopatías cervicales metastásicas 9

Introducción

Las adenopatías representan la causa más frecuente de las tumefacciones cervicales. La anamnesis, la exploración física, las pruebas complementarias (sobre todo la punción-aspiración con aguja fina) y las pruebas de imagen permiten, en la mayoría de los casos, encontrar

la etiología, por lo que la cervicotomía denominada exploradora se ha vuelto excepcional. Se pueden distinguir tres grandes causas:
- adenopatías de origen infeccioso;
- adenopatías de origen hematológico;
- adenopatías metastásicas.

Diagnóstico positivo

La anamnesis, la exploración física y las pruebas complementarias permiten, en la mayoría de los casos, confirmar la existencia de una adenopatía cervical y encontrar su origen.

Anamnesis

Permite precisar los antecedentes del paciente, las modalidades de aparición de la adenopatía y la posible existencia de signos otorrinolaringológicos (ORL) asociados.

Antecedentes

Los antecedentes son:
- presencia de una enfermedad sistémica conocida;
- antecedentes quirúrgicos, sobre todo una exéresis de un tumor cutáneo de la cara o del cuero cabelludo;
- tabaquismo y alcoholismo;
- estancia en el extranjero;
- medio sociolaboral (contacto con caza, arañazo de gato);
- estado de las vacunaciones, sobre todo bacillo de Calmette-Guérin (BCG).

Condiciones de aparición

Las condiciones de aparición de la adenopatía deben precisarse, sobre todo el período transcurrido entre su descubrimiento y la fecha de consulta, así como la evolución de la sintomatología.

Signos asociados

También se debe apreciar la existencia de signos asociados ORL, sobre todo de disfagia, odinofagia, otalgia, disfonía, obstrucción nasal, epistaxis recidivantes e hipoacusia.

También conviene buscar signos generales, en especial una alteración del estado general, fiebre, adelgazamiento y diaforesis nocturna.

Exploración física

Mediante la inspección se aprecia el estado de la piel que recubre la adenopatía.

Con la palpación se precisan las características de la adenopatía:
- número (única, múltiple, bilateralidad);
- localización;
- consistencia (dura, firme, renitente, blanda);
- dimensiones;
- sensibilidad (dolorosa o indolora);
- los límites (netos o imprecisos);
- la movilidad (adherencia o no a los planos superficiales o a los planos profundos).

En lo que respecta a la exploración ORL, la exploración de las vías aerodigestivas superiores (VADS) es indispensable, al igual que la de los conductos auditivos externos, los tímpanos, el revestimiento cutáneo cervicocefálico, así como la región tiroidea y parotídea. Por último, conviene realizar una exploración física general, sobre todo de las demás áreas ganglionares, el hígado y el bazo.

Pruebas complementarias

Son necesarias para confirmar el diagnóstico de adenopatía y permiten orientar el diagnóstico etiológico. Se debe solicitar de forma sistemática:
- *un hemograma completo*: la presencia de blastos con anomalía grave de la fórmula leucocítica orienta de entrada hacia una leucemia. Un aumento de los polimorfonucleares indica un proceso infeccioso bacteriano, mientras que una disminución sugiere una viriasis;
- *velocidad de sedimentación globular y proteína C reactiva*, que están elevadas en los procesos infecciosos o inflamatorios;
- *intradermorreacción a la tuberculina* con 10 unidades;
- *serologías*: no todas se solicitan de forma sistemática, pero algunas de ellas son pertinentes en función del contexto y de la orientación clínica. Se debe insistir aquí en el hecho de que cualquier adenopatía cervical subaguda o crónica del adulto debe hacer que se busque una infección por el virus de la inmunodeficiencia humana (VIH).

Pruebas de imagen

Radiografía de pulmón

Mediante esta prueba se busca sobre todo una opacidad sugerente de un tumor pulmonar o una lesión calcificada en el caso de un foco tuberculoso.

Ecografía

Ganglios normales. Gracias al desarrollo de los transductores de muy alta frecuencia, pueden visualizarse en casi el 80% de los casos [1]. El ganglio normal tiene una estructura ovalada, con un hilio ecogénico. Este hilio debe encontrarse para una identificación segura, incluso aunque en el 8% de los casos los ganglios normales carecen de él. No se detecta una señal en Doppler color. La relación de Solbiati, correspondiente a la relación entre el diámetro longitudinal y el diámetro transverso es, en los pacientes sanos, superior o igual a 2 en casi el 90% de los casos [2].

Adenopatías benignas. Según Vassallo [3], no hay diferencias significativas entre los ganglios benignos y malignos en lo que se refiere sólo al diámetro mayor, pero existen diferencias notables en lo referente a la proporción de Solbiati. Por lo general, los ganglios benignos son ovalados y los malignos redondeados. En lo que respecta al hilio ecogénico normal, es más frecuente que falte en los ganglios malignos en comparación con los benignos. En Doppler color, los ganglios inflamatorios pueden presentar una vascularización de distribución hiliar. Las enfermedades inflamatorias no provocan trombosis venosa yugular, salvo si existe una enfermedad endoluminal responsable de la reacción inflamatoria de la región laterocervical [4].

Adenopatías malignas. Los linfomas se componen de una estructura celular homogénea y los ecos encuentran pocas interfases. En estos casos, las adenopatías suelen ser hipoecogénicas y a veces presentan incluso un refuerzo posterior [5].

En cambio, los ganglios metastásicos o los observados en la enfermedad de Hodgkin pueden estar compuestos por una zona tumoral adyacente a zonas normales. Las anomalías relacionadas con la licuefacción y la necrosis coagulativa pueden crear, respectivamente, zonas hipo e hiperecogénicas [6].

El análisis de las dimensiones ganglionares es esencial: un diámetro axial mínimo de más de 8 mm y una relación de Solbiati con un valor inferior a 1,5 mm indican casi siempre una etiología maligna. En la exploración ecográfica, la maniobra de Valsalva debe realizarse de forma sistemática en caso de afectación ganglionar. Aunque una trombosis de la vena yugular

sugiere el diagnóstico de metástasis, en cambio, la compresión de la vena yugular sin trombosis puede observarse tanto en las metástasis como en los linfomas [2].

Tomografía computarizada y resonancia magnética

La localización de las cadenas ganglionares en la TC y en la RM no plantea problemas especiales [7].

Los ganglios normales tienen por lo general un diámetro inferior a 10 o 15 mm a nivel cervical. Suelen ser bastante homogéneos, con un realce difuso y moderado al inyectar contraste. El hilio del ganglio a veces se pone de manifiesto en forma de una pequeña depresión excéntrica, ocupada por la grasa cervical adyacente. Sus contornos son bastante regulares. Un aumento del tamaño del ganglio superior a 15 mm en su diámetro menor debe considerarse patológico.

Otros criterios morfológicos o de la TC pueden apuntar a una adenopatía metastásica [8]:

- puede tratarse del carácter heterogéneo del ganglio, con presencia de una zona realzada por la inyección de contraste en el seno del parénquima ganglionar normal. Estas zonas hipodensas pueden traducir o bien una necrosis centroganglionar cuando la adenopatía es muy voluminosa, o bien, más frecuentemente, una colonización del parénquima ganglionar por tejido metastásico que realza menos por el contraste que el parénquima ganglionar sano;
- o puede haber signos de ruptura ganglionar con infiltración periganglionar en el seno de la grasa periférica y a veces infiltración de los músculos adyacentes, en especial de los esternocleidomastoideos (ECM). La infiltración puede afectar también al eje yugulocarotídeo, con invasión perivascular y a veces trombosis yugular.

Tomografía por emisión de positrones

La aportación de la medicina nuclear mediante la PET con 18-fluorodesoxiglucosa (18-FDG) parece ser beneficiosa en el plano diagnóstico, al permitir en una exploración única explorar el tumor primario, el estado ganglionar y metastásico, así como buscar un posible cáncer asociado. Su principal limitación es su falta de precisión desde el punto de vista anatómico. La aparición reciente de la PET/TC, que ya ha mostrado su superioridad respecto a la PET, permite, al fusionar las imágenes de PET y TC, obtener informaciones precisas en cuanto a la localización anatómica de un foco con hipercaptación [9].

Panendoscopia

Debe realizarse de forma sistemática si se sospecha una adenopatía metastásica. Permite la búsqueda de un foco neoplásico primario y consta de faringolaringoscopia, traqueobroncoscopia, esofagoscopia y exploración de la rinofaringe.

Punción-aspiración con aguja fina

La punción-aspiración con aguja fina, realizada con o sin aspiración y, si es posible por el propio citopatólogo, ofrece muchas ventajas: fiabilidad, inocuidad, facilidad y rapidez. Las nuevas técnicas de diagnóstico utilizadas en todos los campos de la biología celular son aplicables al material de punción; además, tienen el mérito de no requerir en la mayoría de las ocasiones más que mínimas cantidades de material. Su utilización, en definitiva, depende de la orientación diagnóstica y de los métodos disponibles en la estructura asistencial. Por tanto, justifican el establecimiento de estrategias preestablecidas entre los equipos clínicos y de laboratorio:

- citomorfología convencional: se basa sobre todo en la tinción de tipo May-Grünwald-Giemsa (MGG), realizada sin demora en frotis bien secos, secados al aire y sin fijación previa en ningún líquido. Puede utilizarse según la orientación inicial de otras tinciones (ácido peryódico de Schiff [PAS], mucina), cuya utilidad es menor desde el uso habitual de las reacciones inmunocitoquímicas;
- inmunocitoquímica (inmunofosfatasa alcalina): permite, en un frotis, demostrar numerosos epítopos cuyo interés en las enfermedades ganglionares consiste sobre todo en ofrecer argumentos a favor del origen de las células identificadas;
- estudio mediante citofluorometría: constituye una ventaja adicional, al permitir establecer mejor el estado funcional de los elementos constitutivos de los tejidos patológicos; estos datos, sobre todo en enfermedades linfoides, permiten precisar mejor el diagnóstico, establecer el grado de agresividad lesional y contribuyen, con los demás parámetros, a establecer el diagnóstico;
- estudios de biología molecular: pueden concernir a distintos aspectos, según la orientación diagnóstica: reorganización de los genes de las cadenas pesadas de las inmunoglobulinas y de los receptores de los linfocitos T, oncogenes y antioncogenes que, al implicar a las enfermedades linfoides, pero también a la oncología de órganos, aportan argumentos diagnósticos y pronósticos;
- análisis microbiológicos, sobre todo bacteriología, virología, parasitología y micología.

Los rendimientos son elevados en tanto que exploración de orientación. Como referencia exclusiva a las punciones ganglionares, distintos estudios han ofrecido resultados excelentes: según Comeche [10], la especificidad es del 98% y la sensibilidad para la detección de un tumor es del 84% con un valor predictivo del 95%; según Lefebvre [11], la sensibilidad es del 90% y la especificidad del 100%, con un valor predictivo positivo del 100%. Por último, en otra serie [12], la tasa de exactitud para diferenciar tumor benigno y maligno era del 94%. Hay que destacar que, en estas series, no se describen ni complicaciones inmediatas de la técnica ni una diseminación neoplásica, tanto en el trayecto de la punción como por vía sanguínea.

Sin duda, para que sea eficaz, se requiere la colaboración perfecta entre el clínico y el citopatólogo.

Cervicotomía exploradora

La cervicotomía se define como una intervención que permite identificar, desde los puntos de vista macro y microscópico, una masa cervical no precisada por medios clínicos, en especial una adenopatía.

Es una técnica que debe ser excepcional en la actualidad, teniendo en cuenta los métodos de los que se dispone para realizar una exploración ORL, las informaciones que aporta la punción-aspiración con aguja fina y, por último, las técnicas de imagen modernas, a condición de solicitar la prueba adecuada.

Con independencia de todo, aunque esta posibilidad sea infrecuente, no debe hacer que se olviden ciertas reglas:

- asegurarse antes de realizarla de que todo el estudio se ha realizado de forma completa;
- realizar un estudio anatomopatológico intraoperatorio;
- realizar unos preparativos quirúrgicos que permiten la continuidad de la intervención;
- respetar algunos puntos concretos de la técnica;
- ofrecer una información exhaustiva al paciente.

■ Diagnóstico diferencial

No todas las tumefacciones cervicales son adenopatías.

Las características del paciente o clínicas y las pruebas complementarias permiten establecer el diagnóstico en

Cuadro I.
Características de los tumores cervicales de la línea media.

Características del paciente	Características clínicas	Pruebas complementarias	Diagnóstico
Adulto joven Niño	Tumor fluctuante Aparición reciente Tramo hioideo Móvil con la deglución	Ecografía cervical y tiroidea	Quiste del conducto tirogloso
Cualquier edad	Nódulo sólido Supraesternal o yuxtahioideo No unido al eje visceral	Ecografía cervical y tiroidea	Quiste dermoide
Adulto	Nódulo sólido Tumor cervical bajo o medio Móvil con la deglución	Ecografía tiroidea ± citología Estudio hormonal	Nódulo tiroideo

Cuadro II.
Características de las tumefacciones submandibulares.

Características del paciente	Características clínicas	Pruebas complementarias	Diagnóstico
Adulto	Cólico salival Cálculo en la palpación bidigital del suelo de la boca	Radiografías con aleta de mordida anterior y posterior ± sialografía ± ortopantomografía ± ecografía	Sialolitiasis mandibular
Adulto	Consistencia firme Antecedentes infecciosos	Ecografía ± sialografía	Submaxilitis crónica
Adulto	Asintomático	Ecografía Citología ± TC	Tumor de la glándula submandibular

TC: tomografía computarizada; RM: resonancia magnética.

Cuadro III.
Tumefacciones cervicales anterolaterales.

Características del paciente	Características clínicas	Pruebas complementarias	Diagnóstico
Adulto joven	Móvil, renitente, ovoide, fluctuante, situación alta	Punción evacuadora ± ecografía	Quiste de la 2.ª hendidura
Adulto joven	Tumor pulsátil, aislado, sensible, mediocervical	TC Angio-TC Arteriografía	Tumores vasculonerviosos
Adulto	Evolución lenta, asintomático, a veces supraclavicular	TC RM++	Tumores nerviosos

RM: resonancia magnética; TC: tomografía computarizada.

la mayoría de las ocasiones. Según la localización, se pueden distinguir las entidades siguientes.

Tumefacciones cervicales mediales
(Cuadro I)

Pocas veces son malignas o ganglionares. La localización respecto al esqueleto osteocartilaginoso y la movilidad durante la deglución permiten distinguir:
- en la parte alta, una enfermedad congénita;
- en la parte baja, un nódulo tiroideo.

Tumefacciones submandibulares
(Cuadro II)

En la mayoría de los casos se trata de enfermedades de la glándula submandibular.

Tumefacciones laterocervicales
(Cuadros III y IV)

Son las más frecuentes. Su diagnóstico es más difícil por la multiplicidad de los elementos anatómicos de la región lateral del cuello. De forma esquemática, puede distinguirse:
- en la parte alta, un nódulo parotídeo;
- en la parte media, los tumores vasculonerviosos o un quiste congénito;
- en la parte baja, las formaciones linfáticas.

■ Diagnóstico etiológico

Adenopatías cervicales de origen infeccioso

En la mayoría de las ocasiones, el diagnóstico de una adenopatía infecciosa aguda no plantea problemas en el caso de una infección ORL aguda asociada, bacteriana o vírica.

En cambio, el diagnóstico etiológico de las adenopatías subagudas o crónicas de origen infeccioso es más complejo, porque las etiologías bacterianas, víricas, parasitarias o micóticas son numerosas y deben plantearse por los datos de la anamnesis, la exploración física o las pruebas complementarias (serologías, punción, punción-aspiración con aguja fina). La linfadenectomía con fines diagnósticos sólo es necesaria como último recurso.

Cuadro IV.
Tumefacciones cervicales posterolaterales.

Características del paciente	Características clínicas	Pruebas complementarias	Diagnóstico
Niño Adulto joven	Tumefacción blanda, depresible, no pulsátil, fluctuante	Ecografía RM	Linfangioma quístico
Cualquier edad	Blando	TC	Lipoma

TC: tomografía computarizada.

Adenopatías agudas

La presencia de adenopatías múltiples, a menudo sensibles, es frecuente en el contexto de una infección respiratoria alta, dental o cutánea de la cara o del cuero cabelludo. La infección responsable puede ser viral o bacteriana. La localización más común de los ganglios es submandibular, yugulocarotídea alta, a veces occipital en las lesiones del cuero cabelludo o pretrágica cuando se trata de una infección del pabellón auricular o del conducto auditivo externo.

La regresión de estas adenopatías tiene lugar en varias semanas tras la curación clínica de la enfermedad. La repetición de los episodios rinofaríngeos, que es banal en los niños, provoca una poliadenopatía, en la que se observan numerosos ganglios, indoloros y con más frecuencia menores de 1 cm de diámetro.

El predominio de un ganglio, voluminoso y doloroso, durante una infección ORL, sobre todo infantil, debe hacer que se sospeche la evolución hacia un adenoflemón cervical. El ganglio aparece aumentado de volumen, se vuelve cada vez más doloroso, con aparición o persistencia de hipertermia y surge una reacción inflamatoria cutánea. En unos días, evoluciona hacia una abscedación con colección supurada si no se realiza un drenaje quirúrgico.

El tratamiento consiste en la incisión y drenaje, asociando un tratamiento antibiótico de amplio espectro.

El estudio bacteriológico pone de manifiesto en la mayoría de las ocasiones la presencia de estreptococos del grupo A o de estafilococo dorado. Según un estudio de Brook con pacientes infantiles, en un 38% de los casos se encuentran microorganismos anaerobios [13].

Adenopatías subagudas o crónicas

Las adenopatías cervicales que persistan más de 4-5 semanas tras un episodio infeccioso o cuyo tamaño y/o aumento de volumen lleven al paciente a consultar justifican un estudio etiológico. La anamnesis, las características de las adenopatías cervicales y la exploración física (en busca sobre todo de manifestaciones sistémicas) permiten orientar en ocasiones el diagnóstico. El estudio biológico (hemograma completo para buscar anomalías de la serie blanca, velocidad de sedimentación globular) se completa con serodiagnósticos orientados por el contexto clínico y con una intradermorreacción (IDR) a la tuberculina. En la radiografía de tórax puede observarse una afectación pulmonar e, incluso, adenopatías mediastínicas.

Aunque la biopsia quirúrgica está desaconsejada en gran medida, la punción-aspiración con aguja fina, sobre todo si se asocia a un cultivo bacteriológico, puede permitir el diagnóstico. La linfadenectomía es necesaria cuando el estudio no permite establecer el diagnóstico de certeza para descartar por completo la duda sobre una adenopatía maligna. Si el estudio histológico intraoperatorio no es concluyente sobre la naturaleza maligna del ganglio, la muestra debe remitirse para un estudio bacteriológico y micobacteriológico. Las otras investigaciones (micología, virología, parasitología) sólo se realizan en función del contexto clínico (inmunodepresión, viajes al trópico). Una causa infecciosa (en la mayoría de los casos, una micobacteria) se encuentra en el 15% de las muestras histológicas ganglionares cultivadas [14].

Tuberculosis

En la mayoría de los casos, se debe a *Mycobacterium tuberculosis*, un parásito estricto del ser humano, que es a la vez el reservorio y el agente de transmisión. Se trata sobre todo de una enfermedad que afecta a las poblaciones emigrantes y desfavorecidas, así como a las personas infectadas por el VIH. Aunque las localizaciones pulmonares son las más frecuentes, las localizaciones ganglionares distintas a las hiliares representan el 10% de los casos declarados y siguen siendo las más frecuentes de las afectaciones extrapulmonares tuberculosas. En el 70-90% de los casos son cervicales. Se trata sobre todo de una enfermedad del adulto joven, con un neto predominio femenino.

La presentación clínica de las tuberculosis ganglionares es muy polimorfa. Se trata de adenopatías indoloras con una evolución en la mayoría de las ocasiones de varios meses. Suelen ser múltiples y unilaterales, y afectan a una sola cadena ganglionar. Al principio son firmes y, a continuación, evolucionan hacia la induración y la adherencia a los tejidos subcutáneos, con un aspecto seudotumoral, tras lo que se produce la fluctuación. Los signos generales asociados son inconstantes [15].

El diagnóstico de tuberculosis ganglionar se sospecha en la mayoría de los casos por la evolución lenta de una tumefacción indolora en un paciente de origen extranjero. Se encuentran antecedentes de vacunación por BCG en el 55% de los pacientes y antecedentes de tuberculosis pulmonar en alrededor del 33% de los pacientes. En la exploración ORL se debe buscar una localización faríngea o laríngea de tuberculosis, aunque son infrecuentes.

La radiografía pulmonar y la IDR con tuberculina son indispensables para el diagnóstico. En el 25-50% de los casos, existe una imagen pulmonar asociada. La IDR es positiva a las 72 horas en el 90% de los casos en los pacientes no inmunodeprimidos. El estudio bacteriológico del esputo o del líquido gástrico sólo permite el diagnóstico en el 5-10% de los pacientes, por lo que es necesario buscar la tuberculosis en una muestra ganglionar. El diagnóstico se confirma por un aspecto histológico de necrosis caseosa o de granuloma gigantocelular y/o, sobre todo, por el aislamiento de bacilos ácido-alcohol-resistentes. El granuloma gigantocelular no es específico de la tuberculosis y puede observarse en muchas enfermedades (sarcoidosis, sífilis, micosis, toxoplasmosis, enfermedad por arañazo de gato). Lo mismo sucede con la necrosis caseosa. La tinción de Ziehl-Neelsen de la muestra permite en ocasiones el diagnóstico de infecciones por micobacterias mediante el estudio directo en 24-48 horas, al visualizar bacilos ácido-alcohol-resistentes. El estudio bacteriológico puede permitir la identificación de *M. tuberculosis* a las 3 semanas del cultivo o a las 6 semanas en algunas cepas disgónicas (*M. bovis* y *M. africanum*). Las formas multirresistentes siguen siendo poco frecuentes en países como Francia y sólo afectan a menos del 1% de todos los bacilos aislados. La biopsia-exéresis es la actitud

clásica que permite establecer el diagnóstico en el 100% de los casos y aislar el microorganismo en cultivo en el 60-90% de los casos. Aunque la punción-aspiración con aguja fina es una técnica controvertida, permite un diagnóstico histológico en el 80% de los pacientes y puede mejorar si se asocia a un estudio bacteriológico, que permite el cultivo de *M. tuberculosis* en el 60% de los pacientes [16]. El tratamiento es ante todo médico y consiste en un período de 6-9 meses de tratamiento con antibióticos antituberculosos bactericidas (isoniazida y rifampicina), asociados a la pirazinamida o al etambutol durante los 2 primeros meses. La cirugía, que está indicada en las formas resistentes al tratamiento médico, se plantea ante la aparición de ganglios durante el tratamiento, la ausencia de respuesta o el aumento de volumen de los ganglios, en la mayoría de los casos después de 3 meses de tratamiento.

La tuberculosis es frecuente en los pacientes seropositivos para el VIH; es la manifestación inaugural del síndrome de inmunodeficiencia adquirida (SIDA) en el 12% de los pacientes, con una frecuencia equivalente de formas pulmonares y extrapulmonares. La punción-biopsia con aguja es especialmente útil en esta población, porque permite el diagnóstico histológico de certeza en el 70-90% de los casos, con cultivos positivos en más del 90% de los pacientes. Las cepas son multirresistentes en el 25% de los pacientes VIH-positivos.

Infecciones ganglionares debidas a micobacterias atípicas

La infección por micobacterias atípicas se debe a bacterias patógenas presentes de forma ubicua en el ambiente [17]. Aunque las infecciones por *M. avium* se observan sobre todo en los pacientes VIH-positivos, las demás micobacterias (*M. kansasii*) son menos frecuentes. La forma ganglionar aislada de la infección se encuentra sobre todo en niños de 1-3 años. Se manifiesta por la presencia de adenopatías submandibulares unilaterales, pocas veces pretrágicas o intraparotídeas.

Puede tratarse de adenopatías no inflamatorias, indoloras o de una adenitis subaguda sensible. Si no se aplica un tratamiento, la duración total de la enfermedad varía entre 9-15 meses. La adenopatía se absceda y se fistuliza, lo cual provoca una supuración crónica [18]. El diagnóstico puede establecerse por el estudio bacteriológico del pus obtenido por punción con aguja, pero sobre todo tras 1-6 semanas de cultivo en un medio de Löwenstein. Aunque el estudio histológico muestra la presencia de cúmulos histiocíticos asociados a una reacción inflamatoria o a granulomas parecidos a las lesiones observadas en la lepra, no existe ni caseum ni la reacción gigantocelular típica de la tuberculosis. El tratamiento curativo inicial debe consistir, como mínimo, en claritromicina y etambutol. La extirpación quirúrgica puede proponerse en las formas localizadas.

Enfermedad por arañazo de gato

La enfermedad por arañazo de gato suele ser benigna, con curación espontánea. Se debe al bacilo gramnegativo *Rochalimaea (Bartonella) henselae* del que algunos animales (gatos y aves) son portadores sanos [19]. Se manifiesta, tras una mordedura o arañazo, por una pústula en el punto de inoculación y por una adenopatía aislada regional. Evoluciona hacia la curación espontánea o la supuración crónica, con curación tras unos 2 meses. Un estudio serológico en busca de anticuerpos anti-*Rochalimaea* puede permitir el diagnóstico (títulos de 1/100-1/400). El diagnóstico también se puede establecer por el aislamiento del bacilo en el pus de las formas fluctuantes, por la demostración de los bacilos pleomorfos con la tinción de Warthin-Starry o de anticuerpos específicos mediante inmunohistoquímica. La utilidad del tratamiento antibiótico con ciclinas está en entredicho.

Toxoplasmosis adquirida

Es una enfermedad muy extendida, causada por el parásito *Toxoplasma gondii*, cuyos huéspedes definitivos son principalmente los gatos [20]. Alrededor del 85% de los adultos tiene anticuerpos protectores, y la enfermedad suele ser subclínica.

La forma clínica más habitual de la enfermedad es una afectación ganglionar, en la mayoría de los casos aislada. Estos ganglios suelen ser indoloros, móviles, situados en la región occipital. El diagnóstico es serológico y requiere dos muestras comparativas con 15 días de intervalo.

Mononucleosis infecciosa

Se trata de una infección debida al virus de Epstein-Barr (VEB), que afecta sobre todo a adolescentes y adultos jóvenes [21]. El cuadro clínico sugestivo consiste en la asociación de fiebre, amigdalitis, astenia y adenopatías cervicales, que pueden aparecer de forma aislada o persistir después de la curación de la amigdalitis. Suele palparse una esplenomegalia. En el estudio biológico se encuentra un síndrome mononucleósico. Sólo la serología positiva para VEB permite el diagnóstico. La curación de la mononucleosis infecciosa suele ser espontánea, pero puede acelerarse por una corticoterapia bree en las formas sintomáticas invalidantes.

Adenopatía cervical en el contexto de la infección por el virus de la inmunodeficiencia humana

La linfadenopatía persistente generalizada es una manifestación de la presencia del VIH en el organismo [22]. Se define por la existencia de adenopatías que persisten más de 3 meses en al menos dos áreas ganglionares extrainguinales. Estas adenopatías son de pequeño tamaño, indoloras, múltiples, bilaterales y simétricas. En la mayoría de los casos se sitúan en las áreas ganglionares axilares, inguinales y cervicales posteriores. En ocasiones se asocia la hipertrofia del tejido linfoide del anillo de Waldeyer y de los infiltrados linfocíticos viscerales. Esta manifestación del tropismo linfoide del virus, cuando aparece de forma aislada, así como la ausencia de sintomatología clínica, pueden asignarse al estadio clínico A en la clasificación de los estadios de la enfermedad de los Centers for Disease Control (CDC) de Atlanta. En estos tejidos linfoides se produce una infiltración linfocítica benigna por linfocitos CD8 (linfocitos T8) y son frecuentes en los pacientes del grupo de histocompatibilidad HLA-DR5. Cuando aparece una o varias adenopatías unilaterales de gran tamaño (mayor de 3 cm de diámetro) se debe sospechar una enfermedad maligna u oportunista, sobre todo si se asocian a un síndrome febril en un paciente con signos biológicos de inmunodepresión.

Tularemia y pasteurelosis

La tularemia y la pasteurelosis son enfermedades causantes de adenitis que pueden ser cervicales, debidas a pequeños bacilos ovoides gramnegativos que el ser humano contrae tras un contacto con el animal vector.

La tularemia, causada por *Francisella tularensis* [23], cuyo principal reservorio animal es la liebre, se transmite por un simple contacto con el animal o tras una lesión cutánea o mucosa. Después de una incubación de 4 días como promedio, aparece un síndrome seudogripal, una ulceración mínima y una adenopatía muy inflamatoria y después supurada si no se aplica un tratamiento. La localización de la adenopatía depende de la puerta de entrada. El aislamiento del microorganismo suele ser difícil y el diagnóstico se establece por lo general mediante la serología, cuya positividad se confirma a partir de 1/80. Una seroconversión entre dos muestras, con un período de 15 días corresponde a una infección aguda. El antibiótico de referencia es la

estreptomicina durante 3 semanas. Como alternativa, pueden usarse otros aminoglucósidos.

El agente causal de la pasteurelosis es *Pasteurella multocida*, cuyos animales vectores son los mamíferos, sobre todo los perros y gatos (a veces las aves). El contacto inicial siempre es traumático. Después de unas horas de incubación (3-6 horas) aparece un síndrome infeccioso y, en la herida, dolor asociado a un exudado seroso. En la forma aguda se asocia una linfangitis y ganglios locorregionales muy inflamatorios. Si no se aplica un tratamiento, tras una fase de remisión se manifiesta la forma subaguda, con una afectación articular y trastornos tróficos. El diagnóstico consiste en los datos de la anamnesis y, en la forma aguda, en el aislamiento del microorganismo en las lesiones. En la forma subaguda, el microorganismo ya no puede aislarse, porque los ganglios desaparecen. El diagnóstico consiste entonces en una IDR al antígeno de Reilly (lectura entre la 8.ª y la 24.ª hora). El tratamiento consiste en antibioticoterapia: ciclinas o amoxicilina durante 10 días.

Sodoku o fiebre espirilar

Se trata de una enfermedad infrecuente, que se contrae por la mordedura de rata, cuyo agente causal es una bacteria (*Spirillum minus*). Se manifiesta después de un período de incubación de 3-4 semanas, por un chancro en el punto de inoculación y una adenopatía satélite inflamatoria. Los accesos febriles recurrentes durante 3-4 días están separados por períodos de calma. El aislamiento del microorganismo causal se realiza mediante hemocultivo o en las lesiones. El tratamiento consiste en la administración de penicilina G.

Adenopatías cervicales de origen hematológico

Las adenopatías hematológicas suelen ser firmes, elásticas, móviles, indoloras y sin una causa local. Tienen un volumen variable, pero pueden aglomerarse entre sí y formar masas poliganglionares. Suelen ser asimétricas y pueden causar complicaciones locales por compresión. Algunos datos sugieren una hemopatía linfoide: ausencia de sintomatología infecciosa, ausencia de signos inflamatorios locales (presentes en ocasiones en los linfomas anaplásicos y en algunas enfermedades de Hodgkin), presencia desde hace más de 1 mes, asociación con prurito o con fiebre y diaforesis nocturna, e incluso con adelgazamiento, antecedente de viaje a una zona endémica de la infección por el virus 1 linfótropo T humano (HTLV-1), factores de riesgo de infección por el VIH, etc.

En la exploración física completa se deben buscar otras adenopatías axilares, epitrocleares o inguinales, esplenomegalia y hepatomegalia.

Linfomas

Linfoma de Hodgkin (o enfermedad de Hodgkin)

La frecuencia es e 20-30 casos anuales por millón de habitantes. Afecta a adultos jóvenes (15-35 años), pero existe un segundo pico después de los 50 años. La enfermedad de Hodgkin se caracteriza por una extensión de contigüidad por vía linfática. Las adenopatías cervicales constituyen el modo de revelación más frecuente. De forma excepcional, pueden ser dolorosas al ingerir alcohol. Una sobreexpresión de citocinas inflamatorias puede provocar un síndrome inflamatorio, cuya presencia tiene un considerable valor pronóstico [24].

La histología clásica permite en la mayoría de los casos confirmar el diagnóstico de enfermedad de Hodgkin, en presencia de células de Reed-Sternberg. Sin embargo, estas células no son específicas y pueden observarse en viriasis, sobre todo en la mononucleosis infecciosa, o en otros linfomas. El diagnóstico diferencial más difícil se plantea con el linfoma anaplásico de células grandes [25]. El inmunofenotipo inmunohistoquímico clásico de la célula de Sternberg es CD30+ y CD15+.

Cuadro V.
Estadificación de Ann Arbor.

Estadio I	Afectación localizada en un territorio ganglionar
Estadio II	Afectación de al menos dos territorios ganglionares del mismo lado del diafragma
Estadio III	Invasión ganglionar situada a ambos lados del diafragma
Estadio IV	Afectación visceral (excepto una extensión extraganglionar localizada) o medular

Los estudios inmunohistoquímicos y, sobre todo, moleculares recientes han demostrado de forma definitiva el origen linfoide B de la célula de Hodgkin, con independencia de su tipo [26]. Por este motivo, la última clasificación de la Organización Mundial de la Salud (OMS) propone la nueva denominación de linfoma de Hodgkin en lugar de enfermedad de Hodgkin. La estadificación de Ann Arbor permite describir cuatro estadios en función de la extensión (Cuadro V).

Linfomas no Hodgkin

Los linfomas malignos no Hodgkin (LNH) se observan a cualquier edad, pero el promedio de edad de aparición se sitúa entorno a los 50 años. Del conjunto de los cánceres de la cabeza y el cuello, los LNH ocupan la segunda posición tras los carcinomas epidermoides. Algunos LNH tienen un tropismo especial por los órganos de la cabeza y el cuello, al anillo de Waldeyer (localización muy linfófila), las áreas ganglionares cervicales, las cavidades nasales y sinusales (localizaciones poco linfófilas), las glándulas salivales y el tiroides. Los LNH se enumeran en la clasificación REAL (*Revised European American classification of Lymphoid neoplasms*), adaptada por la OMS en 2001.

El estadio de Ann Arbor, la concentración de lactato deshidrogenasa (LDH), la edad y el índice de estado funcional según la escala de la OMS permiten fijar el pronóstico según el índice pronóstico internacional de los linfomas agresivos (Cuadro VI) [25, 27].

Conducta práctica ante una adenopatía sospechosa de linfoma

Punción-aspiración con aguja fina (PAAF) ganglionar. La PAAF ganglionar puede ofrecer una orientación diagnóstica. Puede detectar células de Sternberg o de aspecto tumoral. La punción ganglionar sólo tiene valor positivo y no exime de la linfadenectomía ni del estudio anatomopatológico [24].

Linfadenectomía. La confirmación del diagnóstico de enfermedad de Hodgkin o de linfoma no Hodgkin no vasta para elaborar un tratamiento detallado. Es indispensable establecer la clonalidad de la proliferación, así como la determinación del subtipo de la hemopatía. El estudio morfológico debe completarse con un estudio del fenotipo tumoral, así como con un análisis genético. En la actualidad, las técnicas de citogenética y de biología molecular son obligatorias para el diagnóstico, la valoración pronóstica, así como para el seguimiento de las hemopatías malignas.

Para permitir la aplicación de todas las técnicas biológicas en caso de necesidad, el ganglio fresco debe remitirse enseguida al laboratorio de anatomía patológica. Dicho ganglio debe colocarse sobre una compresa estéril, embebida de suero fisiológico y situado en un frasco cerrado.

Se realiza un estudio convencional, en frotis por aposición y después en cortes incluidos y teñidos. Se

Cuadro VI.
Clasificación de las hemopatías linfoides (2001) [27].

Neoplasias de fenotipo B	Neoplasias de fenotipo T
Precursores B	*Precursores T*
Leucemia/linfoma linfoblástica B	Leucemia/linfoma linfoblástica T
Células B maduras	*Células T maduras/NK*
LLC B/linfoma linfocítico	Leucemia/linfoma prolinfocítico T
Leucemia prolinfocítica B	Leucemia/linfoma de células T granulosas
Linfoma linfoplasmocítico	Leucemia/linfoma de células NK
Tricoleucemia	Leucemia/linfoma T del adulto (HTLV-1)
Linfoma B de la zona marginal	Micosis fungoide/síndrome de Sézary
- Extraganglionar de tipo MALT, esplénico	Linfoma extraganglionar T/NK nasal y de tipo nasal
- Ganglionar (monocitoide)	Linfoma T con enteropatía
Proliferaciones plasmocíticas (plasmocitoma, mieloma)	Linfoma T gamma-delta hepatoesplénico
Linfomas foliculares	Linfoma T cutáneo de tipo paniculitis
Linfomas de células del manto	Linfomas anaplásicos de células grandes
Linfoma difuso de células grandes B (variantes y subtipos)	Linfomas T periféricos
Linfoma de Burkitt/leucemia de células de Burkitt)	Linfoma T angioinmunoblástico (LAI)

pueden buscar factores pronósticos: número de células en ciclo, tamaño de las células, arquitectura, heterogeneidad de la población clonal.

A continuación, se realiza el estudio inmunohistoquímico en cortes congelados o incluidos en parafina, lo que permite en ocasiones confirmar el diagnóstico cuando el estudio morfológico no ha sido concluyente (distinción entre un linfoma y un carcinoma indiferenciado, por ejemplo). El estudio de los antígenos expresados en la superficie de las células linfoides mediante inmunohistoquímica permite precisar el fenotipo B o T, el grado de maduración, la expresión de una inmunoglobulina de superficie e, incluso, la expresión de antígenos específicos de un tipo especial de linfoma.

Las técnicas de FISH (hibridación in situ con sondas fluorescentes) y de PCR (reacción en cadena de la polimerasa) sirven en citogenética para buscar reordenamientos génicos o translocaciones cromosómicas, propias de algunas entidades nosológicas: translocación (14;18) en los linfomas foliculares y (11;14) en los linfomas del manto, por ejemplo. Estas técnicas también son útiles para la detección de genomas virales en el seno de células tumorales (como el VEB).

Las técnicas de biología molecular se utilizan normalmente (inmunotransferencia de Southern o de Northern, PCR, PCR con transcriptasa inversa [RT-PCR], PCR cuantitativa, PCR de larga distancia, PCR inversa de larga distancia [LDI-PCR]). El estudio de la clonalidad de una proliferación puede facilitarse mediante el análisis con inmunotransferencia de Southern o con PCR de los genes de las cadenas de inmunoglobulinas o del receptor T.

En el futuro, el estudio del transcriptoma (fragmentos de ácido desoxirribonucleico [ADN]), que permite predecir la respuesta a los antitumorales a partir del perfil de expresión de ácido ribonucleico (ARN) del tumor debería constituir una ayuda diagnóstica y pronóstica fundamental [24].

Estudio preterapéutico de los linfomas. El estudio de extensión consta de una TC cervicotoracoabdominopélvica con inyección de contraste yodado. La realización de una PET-TC con FDG también aporta información. La biopsia de médula ósea se realiza en busca de una invasión medular. El estudio biológico debe constar de pruebas de función hepática, así como de la determinación de la lactato deshidrogenasa (LDH) y de la microglobulina, que son un reflejo de la masa tumoral en los linfomas no Hodgkin. En algunos casos, es necesario realizar una punción lumbar exploradora o exploraciones endoscópicas digestivas esofagogastroduodenal o cólica.

El estudio etiológico debe buscar una exposición tóxica laboral y una positividad de las serologías virales, sobre todo del VIH, HTLV-1, VEB y virus de la hepatitis C (VHC). Puede ser necesario un estudio de marcadores inflamatorios, del hierro y autoinmunitario.

El estudio preterapéutico consta de un ionograma, parámetros de la función renal, metabolismo fosfocálcico, ácido úrico (en busca de un síndrome de lisis tumoral) y la determinación del grupo sanguíneo. Este estudio se orienta a continuación en función de los citotóxicos previstos: electrocardiograma (ECG) y ecocardiograma con las sustancias cardiotóxicas, así como exploraciones funcionales respiratorias para una quimioterapia intensiva con autoinjerto, por ejemplo.

En los pacientes que reciban dosis elevadas de citotóxicos, se propone la crioconservación de esperma en los varones, así como la colocación de un reservorio implantable [24].

Otras hemopatías malignas

Las adenopatías cervicales se observan en alrededor del 33% de los casos de enfermedad de Waldeström, durante las fases de aceleración y, después, de agudización de la leucemia mieloide crónica, durante las enfermedades monocíticas y los plasmocitomas extramedulares.

Leucemia linfoide crónica

Esta hemopatía afecta a personas mayores de 60 años en el 75% de los casos, con un predominio masculino. La presencia de adenopatías indoloras, bilaterales y simétricas es un modo frecuente de diagnóstico. Se caracteriza por la presencia en la sangre, la médula ósea, los ganglios y el bazo de una proliferación clonal de linfocitos B CD5+. El número de áreas ganglionares afectadas es uno de los criterios pronósticos de la clasificación clinicobiológica de Binet. La presencia de una adenopatía muy voluminosa debe hacer que se sospeche un síndrome de Richter, que tiene una evolución negativa hacia un linfoma linfocítico.

Leucemia aguda linfoblástica

La leucemia aguda linfoblástica representa el 80% de las leucemias infantiles. La presencia de adenopatías se encuentra a nivel cervical e inguinal esencialmente. Pueden asociarse otros signos de proliferación tumoral: hepatoesplenomegalia, afectación neurológica central, mediastínica, gonadal u ósea. Una insuficiencia medular con síndrome anémico, síndrome hemorrágico y síndromes infecciosos recidivantes puede completar el cuadro clínico.

Linfoproliferaciones de causa viral

Algunas linfoproliferaciones inducidas por virus provocan adenopatías en el seno de las cuales puede producirse una proliferación clonal. Se trata de estados prelinfomatosos en los que las indicaciones terapéuticas están condicionadas por la confirmación o no de la malignidad de la proliferación o su clonalidad.

Linfoproliferaciones relacionadas con el virus de Epstein-Barr (VEB). Se producen durante la evolución de inmunodeficiencias como el SIDA, e incluso durante los tratamientos inmunosupresores instaurados después de los trasplantes de órganos. En este último caso, la aparición precoz de estas linfoproliferaciones de linfocitos B es de buen pronóstico. Se puede producir una regresión espontánea o facilitada por la atenuación de la inmunosupresión. Cuando estas linfoproliferaciones aparecen más tarde, se trata de verdaderos infiltrados polimorfos de células B linfomatosas que conllevan un pronóstico más sombrío.

Síndromes de poliadenopatías y linfomas relacionados con el VIH. Un síndrome de poliadenopatías puede preceder a la proliferación linfomatosa en el 25-30% de los casos. Se han descrito tres tipos de linfomas durante las infecciones por VIH: los linfomas de Burkitt, los linfomas de células grandes y los linfomas de células grandes anaplásicas. Por último, una infección oportunista asociada puede tener una expresión ganglionar.

Formas crónicas o agudas de la leucemia-linfoma T relacionada con el virus HTLV-1. El síndrome de leucemia-linfoma T del adulto es una proliferación linfoide maligna de linfocitos maduros CD4+ activados, que afecta de forma casi exclusiva a pacientes originarios de zonas endémicas para este retrovirus: Japón, Caribe. En los pacientes seropositivos, el diagnóstico se establece cuando se demuestra la integración clonal del virus en las células leucémicas circulantes (técnica de inmunotransferencia de Southern).

Adenopatías reactivas

Las adenopatías reactivas constituyen un diagnóstico diferencial de las adenopatías malignas de origen hematológico. Estas adenopatías cervicales presentan todas las características clínicas sugestivas de una hemopatía. Pueden observarse durante las enfermedades sistémicas y algunas de ellas se acompañan de un mayor riesgo de aparición de un linfoma o de una linfoproliferación inducida por virus.

Hiperplasias macrofágicas o histiocíticas

Sarcoidosis. Las adenopatías cervicales pueden revelar una sarcoidosis. Su localización es en ocasiones supraclavicular, retroauricular o submentoniana. Estos ganglios son firmes, móviles e indoloros. El diagnóstico se puede sospechar con facilidad en ocasiones ante la presencia asociada en la radiografía de tórax de adenopatías mediastínicas y de un síndrome intersticial. El estudio histológico demuestra un granuloma epitelioide gigantocelular sin necrosis.

Enfermedad de Kikuchi-Fujimoto o linfadenitis necrosante. La enfermedad de Kikuchi-Fujimoto es una afección infrecuente, de causa desconocida, que afecta sobre todo a mujeres jóvenes. Se describió inicialmente en la población japonesa. Se han descrito más de 1.000 casos en etnias asiáticas, europeas, norteafricanas y americanas. Se manifiesta por la presencia de adenopatías cervicales inflamatorias aisladas o asociadas a signos generales (fiebre, exantema cutáneo). El estudio histológico objetiva una necrosis aséptica ganglionar asociada a un infiltrado histiocítico. En la mayoría de los casos, la enfermedad experimenta una regresión espontánea en unas semanas. La etiología sigue sin conocerse, pero esta enfermedad podría deberse a una hiperestimulación inmunitaria local secundaria a una infección viral, bacteriana o parasitaria que provocase una apoptosis muy significativa de los linfocitos T CD4+ [28, 29].

Histiocitosis sinusal con adenopatías masivas de Rosai Dorfman. Esta histiocitosis es frecuente en los niños de raza negra. Asocia un síndrome febril e inflamatorio con una hipergammaglobulinemia y adenopatías bilaterales, a menudo cervicales. La evolución es prolongada, pero benigna.

Hiperplasias de las células linfoides

Pueden producirse durante las enfermedades autoinmunitarias sistémicas.

Lupus. La presencia de adenopatías no es infrecuente en el lupus eritematoso diseminado. Son inflamatorias y a menudo cervicales.

Artritis reumatoide. La presencia de adenopatías cervicales es infrecuente. Se observa sobre todo en el síndrome de Felty, que consiste en la asociación de leucopenia, esplenomegalia y adenopatías.

Síndrome de Sjögren. Se acompaña de un mayor riesgo de degeneración linfomatosa durante la evolución.

Enfermedad de Still del adulto. Las adenopatías superficiales o profundas, asociadas a una hepatoesplenomegalia, son frecuentes en esta afección. El dolor faríngeo descrito en la mitad de los casos se explica por la hipertrofia linfoide o por una artritis cricoaritenoidea. Las formas típicas consisten en la asociación de fiebre vespertina, poliartritis inflamatoria y erupción maculosa o urticarial fugaz en un adulto joven.

Reacciones alérgicas o inmunológicas a ciertos medicamentos. Las adenopatías son secundarias a las reacciones farmacológicas: difenilhidantoínas, hidralazinas, alopurinol. Son generalizadas y se acompañan de síntomas alérgicos, como exantema cutáneo, prurito y eosinofilia.

Hiperplasia angiofolicular de Castleman. La hiperplasia angiofolicular de Castleman se acompaña a veces de localizaciones cervicales. La forma «vasculohialina» afecta a niños y adultos, con una afectación localizada denominada monocéntrica, en la mayoría de los casos mediastínica. La forma «plasmocítica», más infrecuente, puede ser multicéntrica, afectar a varios ganglios y tener una evolución más grave. Un linfoma de células B, folicular o difuso de células grandes o un linfoplasmocitoma puede aparecer de entrada o de forma secundaria [30].

Linfadenopatía angioinmunoblástica. La linfadenopatía angioinmunoblástica asocia una hipertrofia ganglionar de aparición rápida con un síndrome mononucleósico, hipergammaglobulinemia y autoanticuerpos. La mayor parte de estas formas corresponden a linfomas no Hodgkin T. En algunos casos infrecuentes, sobre todo después de la toma de fármacos, los estudios histológicos, inmunológicos, citogenéticos y moleculares no muestran una proliferación clonal.

Enfermedad de Kimura. La enfermedad de Kimura es una afección inflamatoria crónica, de etiología desconocida, que afecta sobre todo a varones jóvenes de origen asiático. Esta entidad asocia adenopatías cervicales con nódulos profundos subcutáneos y salivales, una eosinofilia sanguínea, así como una elevación de la inmunoglobulina E (IgE) [31].

Adenopatías cervicales metastásicas

Generalidades

Vías de drenaje linfático cervicofaciales

En 1938, Rouvière [32] describió las vías de drenaje linfático en un círculo de Cunéo y un triángulo de Rouvière. Se han descrito otros grupos ganglionares:

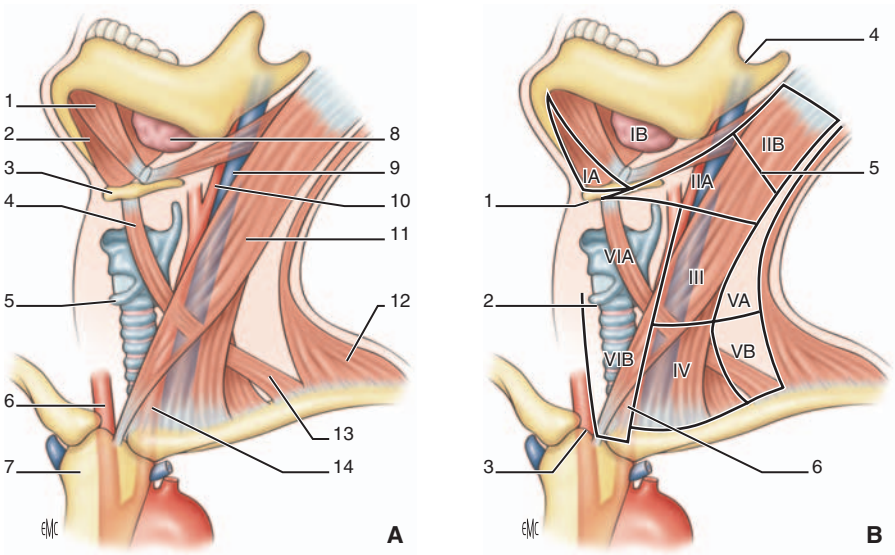

Figura 1. Clasificación radiológica de los niveles ganglionares cervicales.
A. Anatomía. 1. Músculo digástrico; 2. músculo milohioideo; 3. hueso hioides; 4. músculo omohioideo; 5. cartílago cricoides; 6. arteria carótida común derecha; 7. manubrio; 8. glándula submandibular; 9. vena yugular interna; 10. arteria carótida interna; 11. músculo esternocleidomastoideo; 12. músculo trapecio; 13. escaleno anterior; 14. arteria carótida común izquierda.
B. Niveles ganglionares y sus límites anatómicos. 1. Borde inferior del hueso hioides; 2. borde inferior del cartílago cricoides; 3. borde superior del manubrio; 4. agujero yugular; 5. borde posterior de la glándula submandibular; nervio accesorio; 6. arteria carótida común izquierda.

cadenas retrofaríngea, buccinadora, mediastínica superior, cervical anterior con ganglios prelaríngeos, pretraqueales y paratraqueales (recurrenciales).

El círculo de Cunéo, dispuesto bajo la base del cráneo, se compone de:

- un grupo occipital que drena la parte posterior del cuero cabelludo y desemboca en las cadenas espinal y yugular interna;
- un grupo mastoideo que drena la parte temporal del cuero cabelludo, el oído externo y que desemboca en la yugular interna;
- un grupo parotídeo que drena la piel de las regiones temporal y frontal, orbitaria, auricular y yugular;
- un grupo submandibular que drena la piel de la mitad inferior de la cara, las fosas nasales y la cavidad bucal;
- un grupo submentoniano que drena la piel de la región mentoniana, así como la parte anterior de la lengua y del suelo de la boca.

El triángulo linfático de Rouvière está constituido por tres cadenas:

- la cadena yugulocarotídea (cadena principal), constituida a su vez por varios grupos ganglionares. Su posición es vertical y forma el lado anterior del triángulo:
  - un grupo subdigástrico: drena la orofaringe, la hipofaringe y la epilaringe. Contiene el ganglio de Küttner;
  - un grupo supraomohioideo: drena la parte baja de la hipofaringe y de la laringe, así como la glándula tiroides;
  - un grupo infraomohioideo: drena la parte más inferior de la hipofaringe y de la laringe, así como la glándula tiroides;
- la cadena espinal se sitúa por detrás del músculo ECM. Recoge la linfa de los ganglios occipitales, mastoideos y drena la parte posterior de la orofaringe;
- la cadena cervical transversa está en posición horizontal, por encima de la clavícula y constituye la base del triángulo de Rouvière. Drena la cadena espinal, la piel de la región anterolateral del cuello, de la región mamaria, del miembro superior y los órganos intratorácicos.

Clasificación radioquirúrgica de los niveles ganglionares del cuello (Fig. 1)(Cuadro VII) [33]

A partir de referencias anatómicas fijas y de los límites quirúrgicos del vaciamiento cervical radical se ha elaborado de forma progresiva una clasificación radioquirúrgica. Esta clasificación tiene un doble impacto: por una parte, científico, porque la estandarización es necesaria para la comparación de los resultados entre distintos equipos, en el marco de estudios multicéntricos y de metaanálisis y, por otra parte, clínica, con un enfoque más dirigido y más preciso de la invasión ganglionar. Permite uniformizar la comunicación entre distintos especialistas.

Algunos límites anatómicos quirúrgicos no tienen una correspondencia exacta con los límites radiológicos, debido sobre todo a la posición quirúrgica, con la cabeza en extensión y girada hacia el lado opuesto. Lallemant ha precisado las modificaciones [34].

Proceso metastásico: patogenia [35]

De forma clásica, se describen tres fases: angiogénesis, invasión y después diseminación metastásica, que se ve facilitada porque la entrada de las células linfática no requiere la destrucción de las membranas basales, casi inexistentes.

De este modo, las células tumorales colonizan directamente los vasos linfáticos, provocan una linfangitis carcinomatosa e infiltran los ganglios linfáticos. Las células linfoides del ganglio tienen primero un efecto de protección contra la invasión, protección que enseguida se ve desbordada. Entonces, los ganglios se convierten en localizaciones metastásicas, que evolucionan por su propia cuenta. Las metástasis ganglionares producen a su vez células tumorales que pueden diseminarse por vía linfática o sanguínea.

Valor pronóstico de las metástasis ganglionares cervicales [35, 36]

La extensión ganglionar cervical constituye un factor pronóstico principal de los cánceres de las vías aerodigestivas superiores. La presencia de una adenopatía metastásica unilateral disminuye a la mitad la supervivencia respecto a un estadio TxN0. La presencia de

Cuadro VII.
Clasificación radioquirúrgica de los niveles ganglionares cervicales.

Denominación de los niveles ganglionares				Límites quirúrgicos
I	Grupo submentoniano-submandibular	IA	Submentoniano	Vientres anteriores de los músculos digástricos y hueso hioides
		IIA	Submandibular	Músculo digástrico y rama horizontal de la mandíbula
II	Yugulocarotídeo superior	IIA	Subdigástrico	Vientre posterior del músculo digástrico en la parte superior, nervio craneal XI en la posterior y línea horizontal que pasa por el hueso hioides en la inferior
		IIB	Retroespinal	Base del cráneo en la parte superior, borde posterior del ECM en la posterior y nervio craneal XI en la anterior
III	Yugulocarotídeo medio			Borde posterior del ECM por detrás, borde medial del eje carotídeo por delante, dos líneas horizontales que pasan por el hueso hioides en la parte superior y borde inferior del cricoides en la inferior.
IV	Yugulocarotídeo inferior			Borde posterior del ECM por detrás, borde medial del eje carotídeo por delante, desde el nivel del borde inferior del cartílago cricoides hasta la clavícula
V	Triángulo posterior	VA	Triángulo posterosuperior	Borde posterior del ECM por delante, borde anterior del músculo trapecio por detrás y por encima del plano que pasa por el borde inferior del cricoides
		VB	Triángulo posteroinferior	Borde posterior del ECM por delante, borde anterior del músculo trapecio por detrás, la clavícula por abajo y por debajo del plano que pasa por el borde inferior del cricoides
VI	Cervical anterior	VIA	Prelaríngeo	Hueso hioides por encima, borde inferior del cricoides por debajo y borde medial de los ejes carotídeos lateralmente
		VIB	Peritraqueal	Borde inferior del cricoides por arriba, borde medial de los ejes carotídeos lateralmente y manubrio esternal por debajo

ECM: esternocleidomastoideo.

adenopatías a ambos lados del T divide la supervivencia entre cuatro. La presencia de una ruptura capsular la divide entre 8. Por ejemplo, para el carcinoma epidermoide de laringe, la supervivencia a 5 años es superior al 72% para los estadios TxN0, frente a un 46% para los TxN+ [37-39].

Teman señala que, en la clasificación TNM-UICC, no se precisan dos elementos pronósticos esenciales: el nivel de invasión ganglionar (cervical superior, medio o inferior), que correlaciona con el riesgo metastásico, y el concepto de invasión ganglionar que supera el primer relevo [36]. Debe prestarse una atención especial a los datos histopatológicos de la pieza quirúrgica. El concepto de ruptura capsular, de embolia vascular, de invasión perineural y el nivel exacto de la invasión ganglionar histológica son criterios que pueden influir en el tratamiento adyuvante y, por consiguiente, en el pronóstico.

Enfoque diagnóstico

La anamnesis y, sobre todo, las características del paciente, deben alarmar al ORL encargado del tratamiento de una adenopatía cervical, que debe hacer todo lo posible para descartar un ganglio metastásico. La sintomatología ORL orienta habitualmente hacia la localización del tumor primario.

Clínica

Las características habituales de la adenopatía metastásica son: tumefacción que puede ser única, pero que a menudo es múltiple, indolora, de evolución subaguda, con el antecedente de un aumento de volumen reciente. En la palpación, la adenopatía es significativa si mide más de 1 cm de diámetro. La consistencia suele ser dura o firme y en ocasiones está abscedada cuando existen zonas de necrosis más o menos sobreinfectadas. La adenopatía suele ser móvil, mientras que su carácter fijo al plano profundo indica su infiltración a las estructuras adyacentes y la diseminación cutánea su invasión. Debe distinguirse del nódulo de diseminación, que corresponde a la manifestación clínica de la infiltración hipodérmica de una linfangitis carcinomatosa. La adenopatía metastásica puede acompañarse de una celulitis carcinomatosa en un estadio evolucionado.

Pruebas complementarias

Punción-aspiración con aguja fina. Esta prueba la realiza el médico en la consulta o el citopatólogo. Es una prueba reproducible que permite establecer el diagnóstico de adenopatía metastásica y, en ocasiones, caracterizar la naturaleza histopatológica. El rendimiento de esta técnica adolece de una tasa elevada de falsos negativos y, en caso de fuerte sospecha de malignidad, el médico no debe dudar en repetir el estudio. El rendimiento puede mejorar cuando se acopla a la ecografía.

Pruebas de imagen [37]

Ecografía. La ecografía cervical, en manos expertas, permite el diagnóstico de adenopatías subclínicas, sobre todo contralaterales o cervicales inferiores, que constituyen un factor de mal pronóstico. Precisa las relaciones con el eje yugulocarotídeo y permite buscar una trombosis yugular interna asociada en caso de masa cervical voluminosa. Puede acoplarse a la PAAF, lo que aumenta el rendimiento de la técnica (sensibilidad del 76%, especificidad del 100%) [40]. Permite situar las adenopatías en su nivel. Sin embargo, es una prueba que sigue siendo dependiente del ecografista.

Tomografía computarizada. La afectación ganglionar se traduce por la presencia de una formación nodular esférica, de centro hipodenso y periferia hiperdensa, de más de 1 cm o, en menos ocasiones, por la coalescencia de varios ganglios menores de 1 cm de diámetro en una mismo sitio. La localización y la magnitud de la necrosis ganglionar tienen un valor pronóstico, respectivamente, sobre la supervivencia y sobre la respuesta al tratamiento conservador. Se trata de la prueba de referencia que se solicita como primera elección en el estudio de extensión locorregional. Esta prueba, fiable y reproducible, permite precisar la situación ganglionar en la clasificación radioquirúrgica. Esta técnica es más eficaz que la ecografía para las adenopatías retrofaríngeas.

La densidad radiológica en la TC de las estructuras ganglionares constituye un factor pronóstico indiscutible de respuesta al tratamiento conservador: el grado de hipodensidad centroganglionar permite predecir la quimio o la radiosensibilidad de las estructuras ganglionares. Los elementos con una intensa necrosis tienen una tasa de respuestas completas inferior al 10% y constituyen así, de facto, una indicación para su exéresis quirúrgica. La densidad ganglionar es un factor pronóstico de supervivencia sin recidiva en las localizaciones de la orofaringe y de la cavidad bucal.

Resonancia magnética. Su indicación en el estudio de extensión locorregional de los carcinomas de las VADS se ha visto superada por la ecografía y la TC debido a la falta de resolución espacial y a las dificultades de acceso. Su rendimiento sería igual que el de la TC en la caracterización de la ruptura capsular. Su sensibilidad sigue siendo inferior a la de la ecografía cervical, salvo en las localizaciones retrofaríngeas. Una técnica futura que utiliza nanopartículas superparamagnéticas (USPIO) permitiría diferenciar los ganglios metastásicos de los ganglios sanos. Esta técnica aún no está difundida en la práctica, por ser muy restrictiva.

PET-TC. La PET es una técnica de imagen metabólica de desarrollo reciente, consistente en una cámara de centelleo cuya peculiaridad es la de detectar y localizar dos fotones gamma generados por la aniquilación de un electrón y de un positrón emitidos por radionúclidos artificiales emisores de positrones. La 18-FDG constituye el trazador utilizado en oncología y es asimilable a un indicador de malignidad de un tumor. Sin embargo, otros fenómenos, como la inflamación tisular, el foco infeccioso y el proceso de cicatrización también aumentan la captación de la FDG, lo que explica la existencia de falsos positivos. Esta exploración permite realizar una cartografía de todo el cuerpo, precisando la localización de la adenopatía metastásica, del tumor primario en las VADS y también las posibles metástasis a distancia. La PET-FDG no ofrece una imagen anatómica precisa, lo que impide la estadificación TNM. Su acoplamiento con la TC (PET-TC) permite mejorar este escollo. La FDG se fija por las pequeñas lesiones (menores de 6 mm), donde las micrometástasis no son diferenciables de las de los tejidos sanos circundantes.

Un artículo reciente [9] que evaluaba el estadio ganglionar mediante PET-TC ha concluido que el rendimiento de esta técnica es inferior en comparación con el estudio estándar (TC) en la estadificación ganglionar. En él se destaca el problema de los falsos positivos y de los falsos negativos par los ganglios de pequeño tamaño (N1). Dado que la tasa de falsos negativos sigue siendo demasiado elevada, la PET-TC no permite descartar las micrometástasis (adenopatías inferiores a 6 mm), por lo que no permite evitar la realización de un tratamiento sistemático de las áreas ganglionares [41], pues la sensibilidad de esta prueba es del 70-90% según los estudios.

Respecto al problema de los cuellos N0, Woolgar [42] ha encontrado micrometástasis en el 28% de los pacientes clasificados en un principio como N0 y que se operaron de un vaciamiento ganglionar (tumor primario de la cavidad bucal). Este hallazgo influye directamente sobre el tratamiento adyuvante, consistente en una radioterapia cervical, como mínimo profiláctica. Esta constatación también explica la tasa elevada de falsos negativos de la PET-TC, cuya resolución mínima es de 6 mm, lo que justifica por qué el ganglio centinela es más rentable que la PET-TC para estos cuellos N0.

Para la evaluación de la respuesta al tratamiento [43], es útil reevaluar la respuesta terapéutica tras radioquimioterapia concomitante para diferenciar una evolución tumoral de una enfermedad residual. Se está realizando un estudio multicéntrico prospectivo. Se considera que la PET-FDG es la técnica más informativa, a los 4 meses de finalizar la radioterapia externa. Esto corresponde a la desaparición de las reacciones inflamatorias, 1 mes tras una quimioterapia, 6 semanas después de una intervención quirúrgica y 15 días tras la realización de biopsias mucosas. De este modo, si la PET es negativa, el paciente tiene una probabilidad muy elevada de tener una respuesta muy buena a la radioterapia. La PET-FDG clasifica a loa pacientes en los que tienen buena o mala respuesta a la quimioterapia después del segundo o tercer ciclo.

Según algunos autores [44], la PET-TC se propone como prueba de primera elección si se sospecha una recidiva cuando la exploración física no es concluyente.

Técnica del ganglio centinela, linfogammagrafía. La técnica del ganglio centinela o linfogammagrafía es un procedimiento reciente, en fase de validación. Esta técnica funcional y no morfológica permite detectar micrometástasis ganglionares (de 100 µm de diámetro) gracias a la inyección de albúmina marcada en la periferia del tumor inicial. El cirujano detecta la radiactividad del primer relevo ganglionar gracias a una sonda específica y, en caso de confirmación intraoperatoria de la positividad del ganglio extraído, se realiza un vaciamiento ganglionar. En el caso contrario, basta con efectuar un seguimiento, evitando dicho vaciamiento ganglionar y el riesgo que puede conllevar. En cirugía cervicofacial, las principales indicaciones son los carcinomas de la cavidad bucal y de la orofaringe (TxN0), los melanomas de la cabeza y del cuello, así como algunos cánceres tiroideos [45]. Las cifras elevadas de sensibilidad (superior al 90%) y de especificidad (cercana al 100%) la convierten en una técnica reproducible, innovadora y prometedora [46]. Sin embargo, se le puede reprochar su falta de accesibilidad debido a la complejidad de los aparatos y a la falta de disponibilidad de los diferentes equipos, así como el problema de los falsos negativos relacionados con los saltos de relevos ganglionares *(skip metastasis)*. Por último, Nieuwenhuis et al han demostrado que, en los tumores de la línea media, los resultados son malos [47].

Formas clínicas

Se pueden presentar dos casos al médico.

Metástasis ganglionares cervicales de un cáncer conocido

El diagnóstico de adenopatía metastásica no suele plantear problemas. El diagnóstico anatomopatológico se obtiene después de la panendoscopia y el estudio de extensión locorregional (exploración física y TC cervical con contraste) demuestra la presencia de una o de varias estructuras ganglionares sospechosas homolaterales a la lesión primaria, a veces bilateral e incluso contralateral. Este descubrimiento tiene una influencia directa sobre la estadificación TNM, lo que modifica el pronóstico y la actitud terapéutica.

Metástasis ganglionares cervicales de un cáncer de la cabeza y del cuello en el que no se encuentra el tumor primario después de un estudio preterapéutico

En la literatura se recogen varias terminologías: adenopatías prevalentes, precesivas, sin puerta de entrada, con primario desconocido o síndrome CUP (del inglés *carcinoma of unknown primary*). Más recientemente, la Société Française de Carcinologie Cervicofaciale, en 2006, ha recomendado el término de adenopatía predominante.

La hipótesis patogénica puede ser un tumor primario pequeño, una localización submucosa o una regresión tumoral espontánea.

Estas adenopatías predominantes siguen siendo poco frecuentes, debido a la accesibilidad a la TC y a la RM, y varían del 1 al 5% de los casos, según los estudios [48].

Clínica. La situación clínica habitual revela, en un paciente de 50-60 años con antecedentes de tabaquismo y alcoholismo, una tumefacción cervical aislada, es decir, sin que se haya encontrado ningún tumor primario en la exploración inicial ni durante el período de tratamiento, a pesar de una búsqueda rigurosa. En la mayoría de los casos, la afectación es unilateral (90% de los casos) y única en el 85% de los mismos [49]. Con frecuencia. La topografía lesional afecta a los niveles IIa o III. Una adenopatía predominante requiere una exploración física completa con palpación de todas las áreas ganglionares, una exploración ORL minuciosa, así como una exploración atenta de la piel de la cara y del cuello en busca de una lesión cutánea o de una cicatriz de exéresis. Una adenopatía predominante en el área V debe hacer que se busque el primario en el cavum (22%), en la orofaringe (11%), en la amígdala (9%), en la hipofaringe (8,4%) y en la base de la lengua (6,7%) [37].

Pruebas complementarias. Su descubrimiento obliga a realizar una panendoscopia bajo anestesia general minuciosa, que abarque el cavum, con palpación de las celdas amigdalinas y de la base de la lengua. En esta exploración no se encuentran lesiones mucosas por definición, y es obligatorio realizar biopsias múltiples en las zonas de riesgo: amígdalas, base de la lengua y cavum. Para los casos en los que las biopsias resulten negativas, se efectúa una TC cervicotorácica con contraste antes de comenzar la fase terapéutica. Las recomendaciones para la práctica clínica (Standards Options Recommandations [SOR] 2002, validadas en 2006) para el tratamiento de los carcinomas con localización primaria desconocida mantienen como estándar la realización de una panendoscopia (nivel de evidencia B2), de una TC craneocervicofacial (nivel de evidencia B2) y de una amigdalectomía bilateral diagnóstica [50, 51].

Una PAAF ganglionar permite precisar el carácter metastásico de la adenopatía y establecer así el diagnóstico positivo. En algunos casos y ante la sospecha de un origen tiroideo, se solicita un análisis de la tiroglobulina intraganglionar. En los carcinomas indiferenciados, puede buscarse el VEB, sobre todo en la localización espinal (hibridación in situ EBER 1).

Papel de la PET-TC. El tumor primario debe encontrarse, a costa de proponer un gran campo de irradiación que incluya las localizaciones de origen potencial, lo que agrava las secuelas de la radioterapia: xerostomía, necrosis tisular y ósea, fibrosis cutánea y pulmonar. Sin embargo, dado que la PET-TC sólo ofrece un porcentaje de identificación de la localización primaria insuficiente (24-45%), las recomendaciones para la práctica clínica (SOR) no han tenido en cuenta el beneficio de esta prueba en el estudio preterapéutico, pues su evaluación aún está por demostrar [50-52].

Anatomía patológica. El tipo histológico más frecuente es un carcinoma epidermoide más o menos diferenciado. Un carcinoma epidermoide indiferenciado debe hacer que se busque un tumor primario en el cavum. Las otras formas anatomopatológicas (adenocarcinomas, melanomas, etc.) son menos frecuentes.

Pronóstico [49]**.** Debe señalarse la gravedad clínica de entrada, porque, a menudo, se trata de un estadio avanzado en el momento del diagnóstico: N2 o N3. Así mismo, la mayor parte de estas adenopatías predominantes tienen una ruptura capsular (70-80% de los casos) [53].

Métodos terapéuticos [35-37]

Cualquier propuesta terapéutica debe plantearse durante la reunión de concertación multidisciplinar y comunicarse en el contexto de los organismos regionales correspondientes.

Tratamiento quirúrgico: vaciamiento ganglionar

En algunos casos, aún se denomina vaciamiento linfoganglionar y corresponde a la exéresis en monobloque de todo el tejido celuloganglionar cervical, que engloba todos o parte de los niveles ganglionares. Su principio consiste en realizar una disección oncológica de los planos aponeuróticos y extirpar todos los ganglios y las vías linfáticas. En la actualidad, la técnica quirúrgica está bien sistematizada y ha experimentado mejoras desde su descripción inicial como disección cervical radical por Crile en 1906.

La intervención quirúrgica sobre las áreas ganglionares se adapta a la topografía tumoral (unilateral en las lesiones bien lateralizadas, bilateral en los demás casos) y al estado de las áreas ganglionares.

Se distinguen:

- los vaciamientos completos (niveles I a V):
  - *vaciamiento ganglionar completo* (antiguamente denominado radical tradicional): consiste en la extirpación de la vena yugular interna, del músculo ECM y del nervio craneal XI. Está indicado en caso de ganglios palpables mayores de 2,5 cm de diámetro, lo que corresponde a la ruptura capsular en la anatomía patológica;
  - *vaciamiento total ampliado*: se trata de un vaciamiento ampliado a la piel, la parótida o a otras estructuras nerviosas, vasculares o musculares, etc.;
  - *vaciamiento modificado* (antiguamente denominado funcional): conserva la vena yugular interna, el músculo ECM y/o el nervio XI. Se distingue el tipo I, que conserva el nervio craneal XI, el tipo II, que conserva el ECM y dicho nervio, así como el tipo III, que conserva el ECM, el nervio XI y la vena yugular interna; está indicado cuando existen ganglios palpables menores de 2,5 cm [36].
- Los vaciamientos selectivos: estos vaciamientos parciales afectan a uno o varios niveles. Están indicados en los cuellos N0 con un control intraoperatorio, de forma que se completen en caso de afectación ganglionar demostrada. Algunos de los más frecuentes son:
  - el vaciamiento supraomohioideo (triángulo superior): indicado en los casos TxN0 de la cavidad bucal y la orofaringe;
  - el vaciamiento anterolateral (II, III, IV y V);
  - el vaciamiento posterolateral (V ± ganglios occipitales);
  - el vaciamiento del triángulo anterior (VI).

Radioterapia

Puede proponerse con fines curativos o paliativos, de forma exclusiva, asociada a la quimioterapia o como tratamiento adyuvante.

Radioterapia externa exclusiva

Primer caso: TxN0. Si el tumor está lateralizado y es poco linfófilo, se aplica un campo unilateral de radioterapia con electrones. Si no, se aplican campos bilaterales de telecobaltoterapia o rayos X de baja energía. Se recomienda una irradiación de 50 Gy selectiva de los niveles I-III para los tumores de la cavidad bucal y de los niveles I-V para las demás localizaciones.

Segundo caso: TxN+. Se recomiendan campos bilaterales de telecobaltoterapia o rayos X de baja energía, con una irradiación de 50 Gy en los niveles I-V con sobredosis en los N+ (65-70 Gy).

Radioterapia externa adyuvante (postoperatoria). Consiste en una irradiación bilateral mediante cobaltoterapia o rayos X de baja energía, con dosis de base de 50 Gy y sobredosis en los niveles con ruptura capsular (65 Gy).

En caso de tumor subglótico, se recomienda una irradiación del mediastino superior de 50 Gy.

Reirradiación. Se realiza en caso de recidiva ganglionar en un territorio ya irradiado. Depende del período transcurrido desde la última irradiación, del estado cutáneo, de las dosis y de los campos de irradiación previos. Por lo general, está justificada la radioterapia con electrones en campos limitados.

Irradiación conformacional con modulación de intensidad (IMRT). Se trata de una técnica de radioterapia reciente, que permite modular la intensidad de irradiación de forma conformacional. Es la aplicación directa de la nueva clasificación radioquirúrgica del cuello, que permite una sobredosis en algunas áreas ganglionares y conserva ciertos órganos, como las glándulas salivales principales. Esta técnica reciente, que permite mejorar la balística y aumenta la eficacia terapéutica a la vez que disminuye los efectos secundarios. El coste de las máquinas y la complejidad de los planes de tratamiento suponen frenos para la difusión de la IMRT.

Braquiterapia intersticial intraoperatoria. Esta técnica poco expandida se propone en los casos extremos de resto ganglionar macroscópico donde la cirugía alcanza sus límites de disección (invasión carotídea, por ejemplo).

Vías de investigación [37]. Son numerosas. Se están estudiando las modificaciones del fraccionamiento de la irradiación: hiperfraccionamiento, aceleración, sobredosis concomitante, así como la quimiopotenciación y la asociación con las técnicas moleculares dirigidas, etcétera.

Quimioterapia

Las sustancias que se suelen utilizar para los carcinomas epidermoides de las VADS son: las sales de platino, el 5-fluorouracilo y los taxanos.

Quimioterapia neoadyuvante. En el marco de los protocolos de conservación de órgano, permite disminuir el volumen ganglionar antes de la radioterapia, lo que aumenta su eficacia.

Radioquimioterapia concomitante. Se reserva habitualmente a los tumores en principio inextirpables, pero plantea el problema de una reevaluación posterapéutica para una posible cirugía del resto tumoral.

En el postoperatorio. La radioterapia externa (RTE), quimiopotenciada por las sales de platino en los días 1, 22 y 43, suele estar indicada en los pacientes con un buen estado general que presentan factores anatomopatológicos desfavorables.

Indicaciones terapéuticas [35]

Casos generales

Cuellos N0. El tratamiento profiláctico de las áreas ganglionares es sistemático y es el mismo del tratamiento del T (vaciamiento selectivo o RTE).

Cuellos N+. Del mismo modo, el tratamiento es el mismo del T, salvo para los N voluminosos, donde se recomienda la cirugía (tratamiento disociado).

Casos especiales

Casos de las recidivas ganglionares o de las progresiones evolutivas. Depende de la extirpabilidad del síndrome de masa, del aspecto de la piel y de los datos de la radioterapia previa. Se trata de una cirugía de riesgo, porque los problemas de la cicatrización son frecuentes. Si se asocia una cirugía sobre el tumor mucoso, el riesgo de fístula salival y de ulceración de los grandes vasos causante de una hemorragia cataclísmica es elevado. El pronóstico es mediocre.

T1-T2 N3. La masa ganglionar es voluminosa, pero extirpable, es decir, sin invasión de la base del cráneo, del eje carotídeo o del mediastino, y el primario es limitado, lo que permite un tratamiento conservador quirúrgico o radioterápico:

- RTE sobre el T y el N, con una posible cirugía de rescate en el resto ganglionar y/o el tumor. Se requiere una reevaluación posterapéutica con panendoscopia, TC (o RM) y PET-TC entre 2 y 4 meses tras el final de la radioterapia;
- tratamiento disociado con vaciamiento radical de entrada y después radioquimioterapia (T + N);
- vaciamiento radical y faringolaringectomía parcial, seguida de radioquimioterapia postoperatoria [54].

Adenopatía predominante (primario desconocido) [35, 37, 49, 55, 56]**.** Se debe dar prioridad a la asociación radioquirúrgica con vaciamiento radical de entrada si el N3 es extirpable, o modificado en caso de adenopatía inferior a 2,5 cm, lo que optimiza el control local y la supervivencia. En caso de N inextirpable, se efectúa una radioquimioterapia concomitante (protocolo del Groupe d'Oncologie Radiothérapie Tête et Cou y de la Organización Europea para la Investigación y el Tratamiento del Cáncer [GORTEC-EORTC] en fase de validación) y una posible cirugía de rescate en el resto ganglionar. Algunos equipos proponen una quimioterapia neoadyuvante. Se plantea el problema del tratamiento de la localización primaria. Aquí surgen dos actitudes contrapuestas. La primera, que parece además contar con la unanimidad, consiste en irradiar todas las VADS, incluida la nasofaringe, al precio de tener una morbilidad considerable. La segunda sólo irradia de forma limitada las áreas ganglionares homolaterales, lo que reduce las secuelas funcionales y permite el tratamiento óptimo del sitio primario en caso de urgencia. Esta actitud requiere una vigilancia muy rigurosa y estrecha del paciente. En todos los casos, el pronóstico es sombrío.

Adenopatía con ruptura capsular (N+ R+). El beneficio de una quimiopotenciación con sales de platino de la radioterapia postoperatoria sobre el control local y la supervivencia aún está por validar.

Estrategia de conservación de órgano. La quimioterapia de inducción (5-FU, cisplatino) ha demostrado su eficacia en el tratamiento conservador de los carcinomas faringolaríngeos, evitando la laringectomía total. Sin embargo, el pronóstico parece depender en parte de la respuesta ganglionar. De este modo, en caso de buena respuesta tumoral y de mala respuesta ganglionar, puede aplicarse un tratamiento disociado. Debe adoptarse una actitud intervencionista sobre el ganglio residual. Algunos estudios recientes evalúan la eficacia del docetaxel asociado al 5FU/cisplatino (protocolo TREMPLIN) [57, 58].

Casos de las laringectomías parciales. Según Marandas [36], se requiere un estudio del estado ganglionar mediante la realización de un vaciamiento ganglionar selectivo de los niveles II y III en cualquier laringectomía parcial cuya indicación sean los T1 glóticos (excluida la cordectomía por tirotomía): laringectomía frontal anterior reconstructiva con epiglotoplastia, laringectomía translaríngea glótica de Caléaro, laringectomía supracricoidea reconstructiva con cricohioidoepiglotopexia (CHEP). Se han descrito fracasos ganglionares incluso tras una cordectomía simple según Laccourreye [59]. Para las regiones del tramo supraglótico, en los cuellos N0 se recomienda un vaciamiento selectivo que incluya los niveles IIa y III con biopsia intraoperatoria, debido a su linfofilia, un vaciamiento completo II-V homolateral a la lesión para los cuellos N+ y un vaciamiento bilateral para las lesiones que superen la línea media.

De forma clásica, la positividad del ganglio prelaríngeo en la biopsia intraoperatoria es un factor de mal pronóstico [60] y debe hacer que la intervención se convierta en una laringectomía total, por lo que el paciente debe estar prevenido respecto a esta posibilidad.

Tiroides. En los cánceres diferenciados papilares o vesiculares de la glándula tiroides, teniendo en cuenta

su linfofilia, está indicado realizar un vaciamiento ganglionar. Sin embargo, no existe consenso en la actualidad. Es necesario realizar una valoración prospectiva y multicéntrica. Nosotros proponemos:

- pTxN0:
  - vaciamiento mediastinorrecurrencial negativo: yodoterapia radiactiva y cirugía ganglionar secundaria en caso de objetivo demostrado (ecografía, adenopatía palpable);
  - en caso de vaciamiento mediastinorrecurrencial no realizado después de la cirugía tiroidea: yodoterapia radiactiva y vaciamiento mediastinorrecurrencial a los 3 meses según los datos de la vigilancia;
  - en todos los casos, la determinación de la tiroglobulinemia en supresión parece ser un factor pronóstico fiable;
- en caso de N+ yugulocarotídeo, el vaciamiento radical modificado completo (II-V homolateral) se realiza al mismo tiempo que la tiroidectomía total desde el punto de vista macroscópico y la evaluación del estado ganglionar del compartimento central (área VI), seguido de yodoterapia radiactiva y, a veces, de radioterapia adyuvante.

En caso de cáncer medular de tiroides:

- forma esporádica: tiroidectomía total desde el punto de vista macroscópico más vaciamiento modificado II-VI homolateral;
- forma familiar: tiroidectomía total desde el punto de vista macroscópico más vaciamiento modificado II-VI bilateral.

Puede estar indicada una radioterapia adyuvante, en función de los datos anatomopatológicos.

Melanoma. No existe un consenso sobre la actitud:

- N0: el planteamiento de un vaciamiento profiláctico parece depender de las características histológicas y de la localización del primario. La técnica del ganglio centinela es atractiva en estos casos, pero aún está en fase de validación;
- N+: se recomienda un vaciamiento homolateral completo, preferentemente radical modificado, o radical ampliado a la parótida en caso de primario periauricular. Si el pN+ se confirma, algunos equipos realizan un tratamiento adyuvante, y se plantea la quimioterapia y/o el interferón.

Bibliografía

[1] Ahuja A, Ying M, King W, Metreweli C. A practical approach to ultrasound of cervical lymph nodes. *J Laryngol Otol* 1997; **111**:245-56.

[2] Baatenburg de Jong RJ, Knegt P, Verwoerd CD. Reduction of the number on neck treatments in patients with head and neck cancer. *Cancer* 1993;**71**:2312-8.

[3] Vassallo P, Wernecke K, Roos N, Peters PE. Differentiation of benign from malignant superficial lymphadenopathy: the role of high-resolution US. *Radiology* 1992;**183**:215-20.

[4] Van den Brekel MW, Stel HV, Castelijns JA, Croll GJ, Snow GB. Lymph node staging in patients with clinically negative neck examinations by ultrasound and ultrasound-guided aspiration cytology. *Am J Surg* 1991;**162**:362-6.

[5] Sugama Y, Kitamura S. Ultrasonographic evaluation of neck and supraclavicular lymph nodes metastasized from lung cancer. *Intern Med* 1992;**31**:160-4.

[6] Leclec'h G. Inigues JP, Carsin A, Beust L, Botrel R, Bourdinière J. Intérêt de l'échographie dans la recherche des adénopathies cervicales métastatiques. *Ann Otolaryngol Chir Cervicofac* 1994;**111**:196-200.

[7] Som PM. *Head and neck imaging*. Chicago: Mosby-Year-Book; 1991.

[8] Lemort M. Computed tomography (CT) in head and neck tumors: technique and indications. *J Belge Radiol* 1994;**77**: 60-6.

[9] Fakhry N, Barberet M, Lussato D, Mundler O, Giovanni A, Zanaret M. Apport de la [18F]-FDG TEP/TDM dans la stadification initiale des cancers de la tête et du cou. *Rev Laryngol Otol Rhinol (Bord)* 2007;**128**:3-9.

[10] Comeche C, Barona R, Navarro T, Armengot M, Basterra J. Verifiable diagnosis of the puncture of the fine needle aspiration in head and neck neoplasms. *Acta Otorinolaingol Esp* 1993;**44**:381-4.

[11] Lefebvre JL. Clinically positive necks in head and neck squamous cell carcinoma: diagnostic tools. In: Johnson JT, Didolkar MS, editors. *Head and neck cancer*. New York: Elsevier Science Publisher; 1993. p. 491-5.

[12] Kumarasinghe P. An analysis of 5194 fine needle aspiration biopsy samples. *Ceylon Med J* 1996;**41**:57-60.

[13] Brook I. Aerobic and anaerobic bacteriology of cervical adenitis in children. *Clin Pediatr* 1980;**19**:693-6.

[14] Freidig EE, McClure SP, Wilson WR, Banks PM, Washington 2nd JA. Clinical-histologic-microbiologic analysis of 419 lymph node biopsy specimens. *Rev Infect Dis* 1986;**8**:322-8.

[15] Artenstein AW, Kim JH, Williams WJ, Chung RC. Isolated peripheral tuberculous lymphadenitis in adults: current clinical and diagnosis issues. *Clin Infect Dis* 1995;**20**:876-82.

[16] Dandapat MC, Mishra BM, Dash SP, Kar PK. Peripheral lymph node tuberculosis: a rewiew of 80 cases. *Br J Surg* 1990;**77**:911-2.

[17] Dautzenberg B, Mercat A. Mycobacterioses atypiques. *Presse Med* 1994;**23**:1483-8.

[18] Saitz EW. Cervical lymphadenitis caused by atypical mycobacteria. *Pediatr Clin North Am* 1981;**28**:823-39.

[19] Adal KA, Cockerell CJ, Petri Jr. WA. Cat-scratch disease, bacillary angiomatosis, and other infections due to Rochalimaea. *N Engl J Med* 1994;**330**:1509-15.

[20] Ambroise-Thomas P. Le toxoplasme et sa pathologie. *Med Mal Infect* 1993;**23**:121-8.

[21] Seigneurin JM. Virus d'Epstein-Barr et diagnostic. *Lettre Infectiol* 1995;**X**:206-9.

[22] Kernbaum S. *Le praticien face au SIDA*. Paris: Médecine-Sciences Flammarion; 1996.

[23] Taylor JP, Istre GR, McChesney TC, Satalowich FT, Parker RL, McFarland LM. Epidemiologic characteristics of human tularemia in the southwestcentral states. *Am J Epidemiol* 1991;**133**:1032-8.

[24] Guyane. Lymphomes hodgkiniens et non hodgkiniens. In: *Réseaux cancer*. 2005.

[25] Eghbali H, Soubeyran P, Soubeyran I, Monnerau A, Cazorla S. Update of lymphomas. *Bull Cancer* 2002;**89**:89-99.

[26] Marafioti T, Hummel M, Anagnostopoulos I, Foss HD, Falini B, Delsol G, et al. Origin of nodular lymphocyte-predominant Hodgkin's disease from a clonal expansion of highly mutated germinal-center B cells. *N Engl J Med* 1997; **337**:453-8.

[27] Hennessy BT, Hanrahan EO, Daly PA. Non-Hodgkin lymphoma: an update. *Lancet Oncol* 2004;**5**:341-53.

[28] Meyer O. Kikuchi disease. *Ann Med Interne (Paris)* 1999; **150**:199-204.

[29] Nikanne E, Ruoppi P, Vornanen M. Kikuchi's disease: report of three cases and an overview. *Laryngoscope* 1997;**107**: 273-6.

[30] Casper C. The aetiology and management of Castleman disease at 50 years: translating pathophysiology to patient care. *Br J Haematol* 2005;**129**:3-17.

[31] Abuel-Haija M, Hurford MT. Kimura disease. *Arch Pathol Lab Med* 2007;**131**:650-1.

[32] Rouvière H. In: *Anatomie humaine descriptive et topographique*. Paris: Masson; 1938. p. 226-30.

[33] Robbins KT, Clayman G, Levine PA, Medina J, Sessions R, Shaha A, et al. Neck dissection classification update. *Arch Otolaryngol Head Neck Surg* 2002;**128**:751-8.

[34] Lallemant B, Mallet Y, Ala-Eddine C, Lartigau E, Lefebvre JL. La classification radiochirurgicale des niveaux ganglionnaires cervicaux. *Ann Otolaryngol Chir Cervicofac* 2003;**120**:216-24.

[35] Gehanno P. T*uméfactions cervicales de l'adulte et de l'enfant* (Parotide et thyroïde exclue). Rapport de la société française d'ORL et de pathologie cervicofaciale. Paris: L'Européenne d'éditions; 1998. 293p.

[36] Marandas P. *Cancers des voies aéro-digestives supérieures. Données actuelles*. Issy-les-Moulineaux: Masson; 2004 (226p).
[37] Pivot X, Schneider M, Demard F. *Carcinomes épidermoïdes des voies aéro-digestives supérieures: nouvelles stratégies diagnostiques et thérapeutiques*. Paris: Springer; 2003 (198p).
[38] Shah JP, Karnell LH, Hoffman HT, Ariyan S, Brown GS, Fee WE, et al. Patterns of care for cancer of the larynx in the United States. *Arch Otolaryngol Head Neck Surg* 1997;**123**: 475-83.
[39] Oehr P, Ruhlmann J, Biersack HJ. FDG-PET in clinical oncology: review of the literature and report of one institution's experience. *J Investig Med* 1999;**47**:452-61.
[40] Van den Brekel MW, Castelijns JA, Stel HV, Luth WJ, Valk J, van der Waal I, et al. Occult metastatic neck disease: detection with US and US-guided fine needle aspiration cytology. *Radiology* 1991;**180**:457-61.
[41] Brouwer J, de Bree R, Comans EF, Castelijns JA, Hoekstra OS, Leemans CR. Positron emission tomography using [18F]fluorodeoxyglucose (FDG-PET) in the clinically negative neck: is it likely to be superior? *Eur Arch Otorhinolaryngol* 2004;**261**:479-83.
[42] Woolgar JA, Vaughan ED, Scott J, Brown JS. Pathological findings in clinically false-negative and false-positive neck dissections for oral carcinoma. *Ann R Coll Surg Engl* 1994; **76**:237-44.
[43] Keyes Jr. JW, Watson Jr. NE, Williams 3rd DW, Greven KM, McGuirt WF. FDG PET in head and neck cancer. *AJR Am J Roentgenol* 1997;**169**:1663-9.
[44] Anzai Y, Carroll WR, Quint DJ, Bradford CR, Minoshima S, Wolf GT, et al. Recurrence of head and neck cancer after surgery or irradiation: prospective comparison of 2-deoxy-2-[F-18]fluoro-D-glucose PET and MR imaging diagnoses. *Radiology* 1996;**200**:135-41.
[45] Devaney KO, Rinaldo A, Rodrigo JP, Ferlito A. Sentinel node biopsy and head and neck tumors. Where do we stand today? *Head Neck* 2006;**28**:1122-31.
[46] Paleri V, Rees G, Arullendran P, Shoaib T, Krishman S. Sentinel node biopsy in squamous cell cancer of the oral cavity and oral pharynx: a diagnostic meta-analysis. *Head Neck* 2005;**27**:739-47.
[47] Nieuwenhuis EJ, van der Waal I, Leemans CR, Kummer A, Pijpers R, Castelijns JA, et al. Histopathologic validation of the sentinel node concept in oral and oropharyngeal squamous cell carcinoma. *Head Neck* 2005;**27**:150-8.
[48] de Braud F, Heilbrun LK, Ahmed K, Sakr W, Ensley JF, Kish JA, et al. Metastatic squamous cell carcinoma of an unknown primary localized to the neck. Advantages of an aggressive treatment. *Cancer* 1989;**64**:510-5.
[49] Bataini JP, Rodriguez J, Jaulerry C, Brugere J, Ghossein NA. Treatment of metastatic neck nodes secondary to an occult epidermoïd carcinoma of the head and neck. *Laryngoscope* 1987;**97**:1080-5.
[50] Bugat R, Bataillard A, Lesimple T, Voigt JJ, Culine S, Lortholary A, et al. Standards, Options and Recommendations for the management of patient with carcinoma of unknown primary site. *Bull Cancer* 2002;**89**:869-75.
[51] Bugat R, Voigt JJ, Culine S, Lortholary A, Merrouche Y, Ganem G, et al. Veille-SOR Prise en charge des patients atteints de carcinomes de site primitif inconnu. *Bull Synthese* 2006 (n°2-3).
[52] Bourguet P, Groupe de Travail SOR. Standards, Options and Recommendations for the use of PET-FDG in cancerology. Results in unknown primary neoplasms. *Bull Cancer* 2003; **90**(suppl):S103-S104.
[53] Lefebvre JL, Coche-Dequeant B, Van JT, Buisset E, Adenis A. Cervical lymph nodes from an unknown primary tumor in 190 patients. *Am J Surg* 1990;**160**:443-6.
[54] Early pharyngolaryngeal carcinomas with palpable nodes. French Head and Neck Study Group (GETTEC). *Am J Surg* 1991;**162**:377-80.
[55] Maulard C, Housset M, Brunel P, Rozec C, Ucla L, Delanian S, et al. Adénopathies primitives du cou de type épidermoïde: résultats d'une série de 123 patients traités par une association chirurgie-radiothérapie ou irradiation exclusive. *Ann Otolaryngol Chir Cervicofac* 1992;**109**:6-13.
[56] Sarini J, Coche-Dequeant B, Kara A, Ton Van J, Buisset E, Lefebvre JL. Les adénopathies cervicales apparemment primitives. *Cah ORL* 1996;**32**:111-6.
[57] Lefebvre JL, Calais G. Larynx preservation, state of the art. *Cancer Radiother* 2005;**9**:37-41.
[58] Wolf GT, Fisher SG. Effectiveness of salvage neck dissection for advanced regional metastases when induction chemotherapy and radiationare used for organ preservation. *Laryngoscope* 1992;**102**:934-9.
[59] Laccourreye H, Fabre A, Ménard M, Janot F, Brasnu D. La chirurgie partielle des épithéliomas de l'étage glottique. *Ann Otolaryngol Chir Cervicofac* 1988;**105**:3-12.
[60] Resta L, Micheau C, Cimmino A. Prognostic value of the prelaryngeal node in laryngeal and hypopharyngeal carcinoma. *Tumori* 1985;**71**:361-5.

J.-J. Pessey, Professeur des Universités praticien hospitalier (pessey.jj@chu-toulouse.fr).
X. Rose, Praticien hospitalier.
S. Vergez, Chef de clinique, assistant des Hôpitaux.
Service ORL et chirurgie cervicofaciale, Hôpital Larrey, 24, chemin de Pouvourville, TSA 30030, 31059 Toulouse cedex 9, France.

Cualquier referencia a este artículo debe incluir la mención del artículo original: Pessey J.-J., Rose X., Vergez S. Adénopathies cervicales. EMC (Elsevier Masson SAS, Paris), Oto-rhino-laryngologie, 20-870-A-10, 2008.

Disponible en www.em-consulte.com/es

Algoritmos | Ilustraciones complementarias | Vídeos / Animaciones | Aspectos legales | Información al paciente | Informaciones complementarias | Autoevaluación

Este artículo comprende también el contenido multimedia siguiente, accesible en línea en www.em-consulte.com/es

1 autoevaluación

Cliquez ici

© 2012 Elsevier Masson SAS. Tous droits réservés. - Document téléchargé le 30/09/2012 par Pérez Diego (454435)